

# **ДИАГНОСТИКА ДЕФОРМАЦИЙ И АНОМАЛИЙ ЗУБОЧЕЛЮСТНОЙ СИСТЕМЫ, ОПРЕДЕЛЕНИЕ ТОПОГРАФИИ ОККЛЮЗИОННОЙ ПЛОСКОСТИ**

Рубникович С.П.<sup>1</sup>, Барадина И.Н.<sup>1</sup>, Денисова Ю.Л.<sup>2</sup>, Минченя В.Т.<sup>3</sup>

<sup>1</sup>Белорусская медицинская академия последипломного образования, г.

Минск, Беларусь;

<sup>2</sup>Белорусский государственный медицинский университет, г. Минск, РБ

<sup>3</sup>Белорусский национальный технический университет, г. Минск, РБ

Введение. Одной из актуальных проблем в стоматологии является своевременное диагностирование и комплексное лечение наиболее распространенных форм патологий зубочелюстной системы – деформаций и аномалий, а также заболеваний височно-нижнечелюстных суставов (ВНЧС) и бруксизма в механизме развития которых лежит сложный патологический процесс, начало и развитие, которого связано с влиянием сочетанных неблагоприятных факторов, которые ведут к изменению окклюзионной плоскости [1, 4].

Впервые причинно-следственную связь между факторами, вызывающими окклюзионные нарушения и нарушения ВНЧС, установил

Ramfjord в 1960 году. Некоторые авторы связывают наличие патологии ВНЧС с зубочелюстными аномалиями. Оклюзионные нарушения могут вызывать повышение электрической возбудимости в жевательных мышцах, что приводит к мышечному гипертонусу. Кроме того, существуют статистически значимые различия между группами пациентов, имеющими окклюзионные и суставные нарушения, и пациентами с отсутствием функциональных нарушений ВНЧС [1, 3].

Ряд авторов утверждают, что зубочелюстные аномалии и деформации играют существенную роль в развитии вывиха мениска ВНЧС. Другие исследователи причиной возникновения дисфункций в ВНЧС и жевательных мышцах считают нарушения функциональной окклюзии. Это мнение является наиболее распространенным, и его разделяют большинство ученых [2, 4, 5]. Следовательно, изучение топографии окклюзионной плоскости является важной ключевой задачей в определении патологии зубочелюстной системы.

Цель работы: Совершенствовать диагностику топографии окклюзионной плоскости у пациентов с деформациями и аномалиями зубочелюстной системы, заболеваниями ВНЧС и бруксизмом при которых происходит изменение окклюзионных кривых путем разработки устройства и методики в его применении.

Материалы и методы. В основу клинической части работы положены результаты обследования 176 пациентов, из них 51 пациент с дисфункцией ВНЧС и 30 практически здоровых добровольцев, 96 пациентов с бруксизмом, у которых наблюдались изменения топографии окклюзионной плоскости.

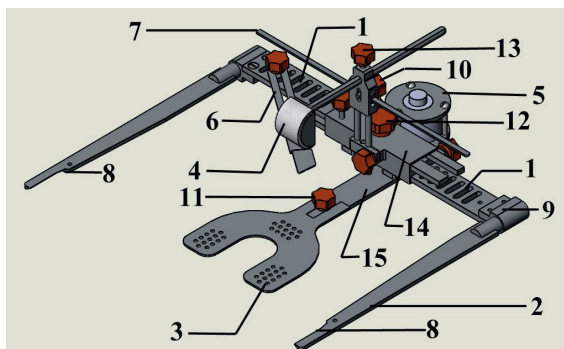
Всем пациентам проводили клинико-функциональные методы исследования, включающие интерференционную электромиографию (ЭМГ) мышц челюстно-лицевой области (ЧЛО), а также лучевые методы исследования применяли для изучения соотношения внутрисуставных поверхностей ВНЧС в процессе диагностики и лечения. Анализ полученных рентгенограмм в привычной окклюзии и конструктивном прикусе проводили

по комбинированной методике (Н.А. Рабухина, А.П. Аржанцев, 2002, Л.С. Персин, 2015).

Результаты. Нами разработано устройство и методика определения топографии окклюзионной плоскости (патент Республики Беларусь № 10351) «Устройство для диагностики деформаций и аномалий зубочелюстной системы» [3]. Разработанное устройство содержит окклюзионную пластинку с прикусной вилкой, соединённую с кареткой. По торцам каретки посредством узлов крепления установлены ушные элементы. Каретка выполнена из двух перфорированных пластин, расположенных в пенале друг над другом с возможностью их горизонтального раздвижения и фиксации на необходимом расстоянии в зависимости от ширины черепа пациента. На нижней поверхности пенала закреплено переходное устройство, на одном конце которого с помощью винта закреплена окклюзионная пластинка с прикусной вилкой, а на другом конце расположен шаговый двигатель с отсчетным механизмом для выравнивания положения прикусной вилки. На передней части пенала на двух цилиндрических стойках находится узел шарнирного крепления зрачковой линейки, расположенной параллельно плоскости пластин каретки. Вверху узла крепления, перпендикулярно расположению каретки, установлен с возможностью регулировки посредством винта носовой упор. Сбоку к пластине каретки прикреплена орбитальная стрелка, с помощью винта происходит регулировка ее положения, при этом узлы крепления ушных элементов выполнены в виде полых цилиндров с боковыми площадками для их крепления с помощью болтов к пластинам каретки. Зрачковая линейка, регулируемая винтом, выполнена с возможностью ее перемещения и углового поворота, а также фиксации и измерения углового положения. Для диагностики зубочелюстных деформаций ушные элементы выполнены в виде сменных пластин, на конце которых имеются выемки для ушных раковин (рисунок 1).

Для фиксации в пространстве положения нижней челюсти ушные элементы

в виде сменных пластин заменялись цилиндрическими по форме (для установки их в ушные раковины) и закреплялись посредством торцевых винтов, которые выполнены в виде сферических окончаний и фиксируются в артикуляторе специальными фиксаторами на боковой плоскости.



**Рисунок 1** – Схема устройства для диагностики аномалий и деформаций зубочелюстной системы с плоскими ушными элементами: 1 – каретка, 2 – ушные элементы, 3 – прикусная вилка, 4 – лобный упор, 5 – шаговый двигатель, 6 – орбитальная стрелка, 7 – зрачковая линейка, 8 – выемка для ушных раковин, 9 – узел крепления ушных элементов, 10 – шарнирное крепление зрачковой линейки, регулируемое винтом, 11-13 – винт, 14 – пенал, 15 – переходное устройство.

Методика диагностики топографии окклюзионной плоскости: к лицевой части черепа пациента устанавливали предложенное нами устройство, содержащее ушные элементы, на конце которых имеются выемки для ушных раковин, прижимали прикусную вилку к верхнему зубному ряду и с помощью шагового двигателя на каретке выравняли её положение у основания носа. Регулировали посредством винта положение лобного упора (4), затем посредством узла (10) регулировали положение зрачковой линейки (7), в результате чего определяли состояние окклюзионной плоскости. Выявляли отклонение ушных элементов от носоушной линии, а также отклонение параллельных линий, образованных зрачковой линейкой (которая

повторяет зрачковую линию пациента) и пластинами каретки в пенале (1) (рисунок 1). При этом проводили анализ окклюзионного рельефа (топографию) относительно прикусной вилки путем выявления точности прилегания режущих краев фронтальной группы зубов, рвущего бугра клыков, бугров окклюзионной поверхности премоляров и моляров.

#### Выводы:

1. Разработано устройство, при помощи которого определяются деформации окклюзионной плоскости, а при помощи входящего в него отсчетного устройства и линейки на шарнире лицевые параметры. Это устройство совмещает в себе комбинацию диагностики деформаций и аномалий зубочелюстной системы, а также является аппаратом для диагностики топографии окклюзии, устройством для контроля лечения.

2. Данный метод диагностирования топографии окклюзионной плоскости быстро и точно позволяет определить изменения, относительно известных устройств, например аппарата Ларина: предлагаемое устройство имеет лобный упор и поэтому устойчиво занимает положение относительно костей черепа и дополнительно используется для фиксации и переноса положения верхней челюсти в артикулятор. Включение разработанного устройства при изготовлении индивидуальных шин улучшило их качество на 30% ( $p \leq 0,001$ ).

#### Литература:

1. Рубникович, С. П. Лечение пациентов с дисфункцией височно-нижнечелюстных суставов/С. П. Рубникович, И. Н. Барадина // Стоматолог. – 2015. – № 2. – С.15–20.

2. Рубникович, С. П. Инновационные технологии лечения пациентов с дисфункцией височно-нижнечелюстных суставов / С. П. Рубникович, И. Н. Барадина // Кубанск. науч. вестн. – 2014. – № 4. – С. 98–102. 3.

Устройство для диагностики деформаций и аномалий зубочелюстной системы (варианты): пат. №10351u Респ. Беларусь: МПК А61С11/00, А61С19/00 / И. Н. Барадина, С. П. Рубникович, В. Т. Минченя, Ю. Л. Денисова; дата публ. 30.10.2014.

4. Наумович, С. А. Диагностика и комплексное лечение вертикальных аномалий зубочелюстной системы: монография / С. А. Наумович, И. И. Гунько, Г. А. Берлов. – Минск: БГЭУ, 2001. – 119.

5. Наумович, С. А. Электромиографические исследования височных и жевательных мышц при повторном протезировании пациентов с полной потерей зубов / С. А. Наумович, В. В. Пискур, В. И. Ходылев // Воен. медицина. – 2013. – № 2. – С. 96–100.